

Betegtájékoztató és beleegyező lap

Dokumentum címe:	A dobhártya bemetszése (paracentézis), dobüregi tubus (Grommet) behelyezése		
Változat: 01	Hatályos: 2015.08.04.	1. oldal a(z) 4 oldalból	Módosítás: 0
Dokumentum száma: Bny./FOG./33	Hatályba helyezte: Dr. Czurkó Géza osztályvezető főorvos		

Beteg neve: TAJ szám:

Tisztelt Betegünk / Kedves szülők!

A Siófoki Kórház Fül-Orr-Gége Osztály gyógyító csoportja a beavatkozásról szeretne tájékoztatást adni, hogy – mindent mérlegelve – döntsön, és beleegyező nyilatkozatát adja a beavatkozáshoz.

A fül a hallás és az egyensúlyozás szerve. Külső-, közép- és belsőfülre tagolható. A középfül a dobüregből, a fülkürtből és a csecznyúlványból áll. A középfül a hallójárat végén a dobhártyával kezdődik, ez a dobüregnek a hártás fala.

A beteg jelenlegi egészségi állapota:.....

A beavatkozás tervezett időpontja:.....

1. Alapvető anatómiai és élettani tudnivalók

A fül a hallás és az egyensúlyozás szerve. Külső-, közép- és belsőfülre tagolható. A középfül a dobüregből, a fülkürtből és a csecznyúlványból áll. A középfül a hallójárat végén a dobhártyával kezdődik, ez a dobüregnek a hártás fala. A dobhártya 0,7 cm² felületű, tölcsérszerűen befelé húzódott, gyöngyházfényű, enyhén ovális képlet. A dobüreg légtartó, téglalap alakú üreg, amelyet nyálkahártya bélel, és benne helyezkednek el a hallócsontocskák, és az azokat rögzítő inak és izmok. A középfül a fülkürtön keresztül az orrgarattal áll összeköttetésben. A fülkürt kb. 4 cm hosszú cső, amely a dobüregbe nyílik. A középfül a hang továbbításában játszik szerepet. A középfül és a hangvezető rendszer normális működésének alapvető feltétele a fülkürt kielégítő funkciója. A fülkürt normális állapotában zárt, azonban nyeléskor, ásításkor megnyílik. Élettani szerepe a dobüreg szellőzésének biztosítása. A dobhártya állapotából (színe, állása) következtetni lehet a középfülben uralkodó légnyomásviszonyokra, illetve a középfül gyulladásos betegségeire.

2. A beavatkozás indikációi (a beavatkozás elvégzését indokoló tényezők)

A középfülgyulladás a csecsemők és a kisgyermek megbetegedése de felnőttkorban is előfordulhat. Kiváltó októl függően hurutos vagy gennyes típust különíthetünk el. Mindkét esetben szerepet játszik a fülkürt rossz működése, a gennyes fertőzés, illetve a szervezet védekezőképességének csökkenése.

Krónikus, savós középfülgyulladás:

Krónikus, savós középfülgyulladás esetében a fülkürt tartós funkciózavara áll fent, amelynek okai lehetnek:

- gyermekeknél az orrmandula túltengése, illetve gyulladása,
- orr és melléküregek (leggyakrabban az arcüreg illetve rostasejtek) gyulladása,
- felnőtt korban orrsövényferdülés, az alsó orrkagyló túltengése,
- az orr és melléküregek polipos megbetegedése,
- orr és melléküregek, valamint orrgarati megbetegedések (pl. jó és rosszindulatú daganatok),
- farkastorok és egyéb elváltozások,
- ételallergia, szénanátha.

Ezekben az esetekben tartós halláscsökkenés, fülzúgás, teltség érzés a fő panasz, a gyermekek figyelmetlenek. A dobüregi nyomás vizsgálatának eredménye jellegzetes a betegségre. A dobhártya behúzódott, gyakran a dobüregben a savós váladék mutatható ki. Ha a savóképződés hosszú ideig áll fenn, tartós halláscsökkenés alakulhat ki. Amennyiben a fülkürtön keresztül nem tudjuk megoldani a dobüreg szellőzését, a dobhártya átszúrását el kell végezni.

Akut gennyes középfülgyulladás

Leggyakrabban gennykeltő baktériumok okozzák, de kialakulásában szerepet játszik a fülkürt rossz működése, illetve az ellenálló képesség csökkenése. A panaszok általában nátha, orrmelléküreg-gyulladás, felsőlégúti fertőzés kapcsán alakulnak ki. A tünetek klasszikusak, erős fülfájdalom, láz, rossz közérzet, étvágytalanság, hányás. A dobhártya piros, elődomborodó, a képletek nem ismerhetők fel. A csecsemők a fülükhöz kapkodnak, sírnak, hasmenésük lehet. A dobüregben termelődött gennyes váladék miatt a dobhártya elődomborodik, elvékonyodik, végül a nagy nyomásnak kitett helyen a dobhártya átszakad, gennyes fülfolyás alakul ki. A fájdalom a fülfolyás előtti időszakban a legerősebb. Lehetőleg még a spontán átszakadása előtt a dobhártya felszúrását el kell végezni.

A dobhártya átmetszése indokolt, hogy

- a gyógyulás gyors és teljes értékű legyen

Betegtájékoztató és beleegyező lap

Dokumentum címe:	A dobhártya bemetszése (paracentézis), dobüregi tubus (Grommet) behelyezése		
Változat: 01	Hatályos: 2015.08.04.	2. oldal a(z) 4 oldalból	Módosítás: 0
Dokumentum száma: Bny./FOG./33	Hatályba helyezte: Dr. Czurkó Géza osztályvezető főorvos		

- spontán átszakadás esetében a dobhártya elhalása miatt maradandó lyuk maradhat vissza
- szövődmény alakulhat ki
- a spontán átszakadás mellett is néha indokolt a dobhártya átszúrása, mert a váladék nem tud teljesen, maradéktalanul kiürülni.

3. Egyéb kezelési lehetőségek

Krónikus, savós középfülgyulladás kezelésénél elsődleges a kiváltó ok megszüntetése:

- orrmandula eltávolítás, arcüreg kiöblítés, orrsövény műtét, alsó orrkagyló kisebbités stb.
- fontos a fülkürt átjárhatóságának biztosítása, a dobüreg szellőztetése.
- ornyálkahártya lohasztása, orrcseppek alkalmazása, melegítés (Sollux, infralámpázás),
- gyulladáscsökkentők alkalmazása.

Abban az esetben, ha a fülkürtön keresztül a dobüreg szellőzését nem tudjuk helyreállítani és az egyszerű dobhártyafelszúrás sem vezet eredményre, akkor dobüregi tubus (Grommet) behelyezése javasolt. Ilyenkor általános érzéstelenítésben megfelelő anyagból készült, megfelelő alakú steril dobüregi tubust helyezünk a dobhártya elülső-alsó részébe, annak bemetszése után. Bizonyos idő után a tubus általában kilökődik. Ha közben a tubafunkció, nyomásviszonyok helyreállnak, nincs további teendő, a nyílás spontán záródik. Amennyiben a dobüregi gyulladás meggyógyul, a dobüregi tubust mikroszkóp alatt 8-12 hét után eltávolítjuk.

Gennyes, akut középfülgyulladás egyéb kezelése

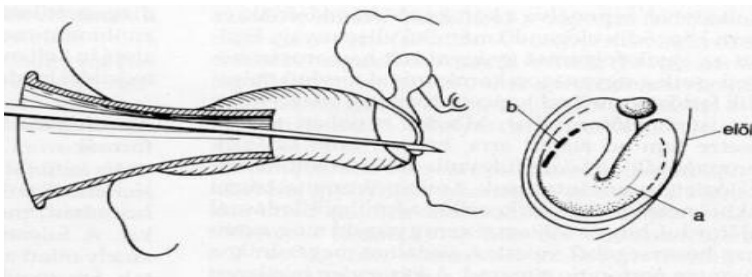
Általános állapotától függően gyulladáscsökkentő, illetve antibiotikum adása javasolt. Fontos, hogy kellő ideig és megfelelő adagban adjuk az antibiotikumot, mert az elégtelen antibiotikus kezelés elfedheti a tüneteket. Antibiotikum mellett a nyálkahártya lohasztása, orrcsepp használata, melegítés javasolt.

4. A beavatkozás menete, rövid leírása

A dobhártya átmetszésének célja:

- a dobüregben kórosan termelődött váladék kiürülésének elősegítése,
- a dobhártya feszülésének megszüntetése,
- a gyulladás elősegítése,
- a fájdalom csökkentése.

A dobhártya átmetszését operációs mikroszkóp alatt, helyi érzéstelenítésben vagy altatásban végezzük. A dobhártyát az elülső alsó részén, apró sarlós kés segítségével metsszük be. A metszésvonal a dobhártyaszegélyt nem érheti, azzal érintőlegesen kell lennie, valamint elég tágnak ahhoz, hogy a nagy mennyiségű, sűrű váladékot szívóval el tudjuk távolítani. Fontos, hogy széles legyen a feltárás, hogy ne záródjon be a gyulladás előtt. Savós középfülgyulladásnál a krónikus fülkürthurutot fenntartó elváltozásokat meg kell szüntetni, e miatt gyakran a dobhártya felszúrásával egyidőben az orrmandulákat is eltávolítjuk, és ha indokolt, az arcüreg öblítését is elvégezzük. Akut gennyes középfülgyulladásnál a fájdalom nagyon gyakran este, éjszaka jelentkezik, ilyenkor a felszúrást általában helyi érzéstelenítésben végezzük el. Az érzéstelenítést a hallójárat mélyébe, a dobhártya elé helyezett érzéstelenítővel átitatott vattával végezzük. Az érzéstelenítésre Bonain oldatot vagy érzéstelenítő sprayt használunk. ([1. ábra](#))



1. ábra

Betegtájékoztató és beleegyező lap

Dokumentum címe:	A dobhártya bemetszése (paracentézis), dobüregi tubus (Grommet) behelyezése		
Változat: 01	Hatályos: 2015.08.04.	3. oldal a(z) 4 oldalból	Módosítás: 0
Dokumentum száma: Bny./FOG./33	Hatályba helyezte: Dr. Czurkó Géza osztályvezető főorvos		

5. Az érzéstelenítés lehetőségei, veszélyei

A tervezett beavatkozást gyermekkorban altatásban végezzük, gyakran a megnagyobbodott orrmandula eltávolításával együtt. Az altatás veszélyeiről külön tájékoztatót adunk. Felnőtt korban általában helyi érzéstelenítést alkalmazunk. A helyi érzéstelenítők éresszehúzó hatása miatt általános mellékhatások jelentkezhetnek:

- allergiás reakció (duzzanatok, viszketés, vérkeringési rendszer reakciója, shock),
- idegrendszeri mellékhatások (nyugtalanság, görcsök, légzészavar),
- a vérnyomás emelkedése vagy csökkenése, szívritmuszavarok.

6. A beavatkozás veszélyei (ritkán fordul elő)

A műtétek általános veszélyei (pl. trombózis, embólia, sebfertőzés, kóros vérzés és/vagy vérzékenység, életveszélyes és kóros lázas állapot, kóros keringési reakció) egészséges egyénben ritkák, de előfordulhatnak. A műtét során – elsősorban a fenti kóros reakciók kezelése céljából – infúzió bekötése, centrális vénakatóter behelyezése is szükségessé válhat. A fektetés, műtéti előkészítés során perifériás idegsérülést okozó nyomási károsodás, a nyaki gerinc sérülése is kialakulhat. A műtéti fertőtlenítés, elektromos kés, lézersugár használata során gyulladások, hegek, égési sérülések keletkezhetnek. A véralvadást befolyásoló gyógyszerek alkalmazása megnövelheti a műtét utáni utóvérzés rizikóját. A testékszerek az elektromos eszközök alkalmazása során égési sérüléseket okozhatnak a bőrön, ezért kérjük azok eltávolítását a műtét előtt. A különböző kábító- és teljesítményfokozó szerek hatása alatt álló egyének gyógyszerekre, illetve a műtéti tehertételre való reakcióképessége megváltozhat, ezért kérjük, hogy az ilyen szerek fogyasztásának tényét – saját érdekében – közölje.

7. A dobhártya átszúrás lehetséges mellékhatásai, veszélyei, szövődményei**a) Tipikus jelenségek a beavatkozás során:**

- az átszúrás után változó időtartamú, gennyes-véres-savós váladékozás jellemző,
- a dobhártya átszúrás a megfelelő érzéstelenítés mellett fájdalommentes, de a hirtelen létrejött nyomáskiegyenlítődés miatt a fájdalom rövid ideig fokozódhat,
- helyi érzéstelenítés mellett, rövid idejű éles fájdalom előfordulhat.

b) Ritkán előforduló jelenségek:

- a rossz helyen végzett szúrás maradandó halláscsökkenést okozhat (kimozdíthatjuk a hallócsontot) a magától kilökődő dobüregi tubus helyén néha lyuk marad vissza, esetleg kis folt, ami halláscsökkenést okozhat, a perforáción keresztül fertőződhet a középfül. Maradandó perforáció esetén dobhártyaplasztika válhat szükségessé,
- a dobüregi tubus a dobüregbe eshet,
- a gyerek elrántja a fejét, a hallójáratba szúrhatunk, vérzés alakulhat ki,
- a savós középfülgyulladás felülfertőződhet, gennyes középfülgyulladás alakulhat ki.

c) Nagyon ritkán előforduló jelenségek:

- a hallócsontláncolatból az utolsó csontot kimozdíthatjuk, a gyulladás a belsőfültre terjedhet (szédülés, hányás, halláskiesést okozhat),
- anatómiai rendellenesség, daganat esetén súlyos, esetleg életveszélyes vérzés léphet föl.

8. Beavatkozás utáni időszak fontosabb teendői (amire figyelni kell)

A beavatkozás után a fület víz nem érheti. Amíg fülfolyás van, a hallójáratba vattát kell helyezni, illetve azt rendszeresen cserélni. Úszás, fürdőzés tilos. Rendszeres mikroszkópos fülészeti ellenőrzés javasolt. A fület csak akkor érheti víz, ha a betegség gyógyult, a nyílás bezáródott. A dobüregi tubus behelyezése után amíg az a fülben van, víz, szennyezett levegő nem érheti.

9. A gyógyulás várható időtartama és megítélése

A savós középfülgyulladás a tubafunkció helyreállítása, és a dobhártya átszúrása után maradéktalanul gyógyul. A teljes

Betegtájékoztató és beleegyző lap

Dokumentum címe:	A dobhártya bemetszése (paracentézis), dobüregi tubus (Grommet) behelyezése		
Változat: 01	Hatályos: 2015.08.04.	4.oldal a(z) 4 oldalból	Módosítás: 0
Dokumentum száma: Bny./FOG./33	Hatályba helyezte: Dr. Czurkó Géza osztályvezető főorvos		

gyógyulás általában 10 nap. Egyes esetekben a savós középfülgyulladás kiújulhat és/vagy a helyes kezelés ellenére továbbra is fennállhat. Gennyes középfülgyulladásnál a várható gyógyulás időtartama a kísérő megbetegedésektől függően 1–2 hét.

10. A beavatkozás elhagyásának várható következményei

A dobüregben huzamosabb ideig tartózkodó savós váladék besűrűsödik, kocsonyássá válik, szervül, végül az egész dobhártya és a hallócsónlánolat fixálódik. Maradandó halláscsökkenés alakulhat ki. Gennyes középfülgyulladásnál a gennyes váladék a gyulladt dobhártyát elődomborítja, nyomja, és a leggyengébb helyen átszakítja. Spontán átszakadás után maradandó dobhártya perforáció alakulhat ki. Gennyes fertőzés esetében, főleg gyermekeknél a csecsnyúlványra is ráterjedhet a gyulladás, és szövődményes középfülgyulladás alakulhat ki. A középfülgyulladás ráterjedhet a középfül sejtrendszerére, és annak gyulladása alakulhat ki. Abban az esetben, ha a gennyes gyulladás a dobüregből a középfül körüli képletekre terjed rá, szövődményeket okozhat:

- környéki arcideg károsodás, mely az arc mimikai izmainak bénulását okozza,
- belsőfül gyulladás, mely szédülést és süketiséget okozhat,
- a középfülben elhelyezkedő kanyargós agyi véna gyulladása, göbösödése,
- agyhártya környékén elhelyezkedő tályog,
- diffúz agyhártyagyulladás, agytályog.

Beleegyzési nyilatkozat

A beavatkozásról a tájékoztatót elolvastam, az orvos általi szóbeli tájékoztatást megértettem, az általam feltett kérdésekre megnyugtató, kielégítő válaszokat kaptam, a beavatkozás elvégzésébe beleegyezem, kérem annak elvégzését.

.....
tájékoztatót adó orvos neve

.....
beteg/törvényes képviselő aláírása

(Írástudatlan személynél két tanú jelenlétével kell feljegyezni a beleegyzést.)

Siófok,évhónapóraperc

Elutasító nyilatkozat

A kezelőorvos részletes felvilágosítása – amely a beavatkozás elmaradása esetén előforduló következményeket is tartalmazta – ellenére a beavatkozás elvégzését megtagadom.

.....
tájékoztatót adó orvos neve

.....
beteg/törvényes képviselő aláírása

1. Tanú:
aláírás

2. Tanú:
aláírás

Siófok,évhónapóraperc

Ezen lap egy aláírt példánya a beteg dokumentációjához csatolandó!